Sinusitis frontales

L Amanou
T Van den Abbeele
P Bonfils

Resumen. – Por lo general, las sinusitis frontales agudas son secundarias a simples rinitis agudas. El tratamiento es esencialmente médico. En la mayoría de los casos se trata de sinusitis agudas complicadas. Las sinusitis frontales crónicas se deben a anomalías de drenaje del seno frontal por el conducto nasofrontal; su tratamiento es esencialmente quirúrgico. Esta patología excepcional puede plantear problemas terapéuticos.

© 2001, Editions Scientifiques et Médicales Elsevier SAS, París. Todos los derechos reservados.

Introducción

Las sinusitis frontales agudas y crónicas son afecciones excepcionales. Se caracterizan tanto por la frecuencia de sus complicaciones como por las dificultades terapéuticas derivadas esencialmente de la disposición anatómica del conducto nasofrontal (CNF).

Embriología

El seno frontal proviene del desarrollo de una celda etmoidal anterior entre las dos tablas del hueso frontal a partir de surcos mucosos (hasta cuatro) presentes a nivel del hiato semilunar [10, 30]. Inicialmente se desarrolla a partir del cuarto o quinto mes fetal, como un saco mucoso en el interior o a proximidad del receso frontal del meato medio. Este saco mucoso puede provenir de uno de los surcos frontales, de una de las celdas más anteriores del infundíbulo o de la pared del propio receso frontal. A continuación, permanece quiescente.

Según Brunner [12], la evolución de los surcos frontales es la siguiente: el primero genera el *agger nasi*; el segundo, el seno frontal propiamente dicho mientras que el tercero y el cuarto favorecen el desarrollo del resto del etmoides anterior y drenan en la parte superior del meato medio a nivel del hiato semilunar.

La segunda neumatización se produce entre 6 meses y 2 años. Es inicialmente lateral en el proceso orbitario del hueso frontal. A partir de los dos años ocurre también en forma vertical; alcanza el borde orbitario superior hacia los 8 años y la escama frontal hacia los 10 años. El seno frontal alcanza su tamaño definitivo en la adolescencia aunque, en ciertos casos, se registra recién hacia los 40 años [10].

Thierry Van Den Abbeele : *Praticien hospitalo-universitaire, service d'oto-rhino-laryngologie et de chirurgie cervicofaciale, hôpital Robert Debré, faculté Bichat, université Paris VII, Paris, France.*
Laurent Amanou : *Chef de clinique-assistant des hôpitaux de Paris.*
Pierre Bonfils : *Professeur des Universités, oto-rhino-laryngologiste des hôpitaux de Paris.*
Service d'oto-rhino-laryngologie et de chirurgie cervicofaciale, hôpital Boucicaut, 78, rue de la Convention, 75015 Paris, hôpital européen Georges Pompidou, faculté Necker-Enfants Malades, université René Descartes, Paris, France.

Anatomía

Existe una gran variedad de tamaños, formas e incluso orígenes embriológicos entre los dos senos frontales de un mismo individuo [30]. Las dimensiones medias del seno frontal son 24,3 mm de alto (con extremos de 5 a 66 mm), 29 mm de ancho [17, 48] y 16,8 mm de profundidad (2,3-31,6) *(fig. 1)* [39]. En el punto de unión habitual del seno frontal situado aproximadamente a 2 cm de la línea media, la profundidad media es de 9 mm para la población general; 10,3 mm en promedio para el hombre (0-27,6) y 6,4 mm para la mujer (0-18,7). El volumen de las cavidades varía entre 1 y 45 cm^3. En el 4 al 15 % de la población se observa una agenesia de los senos frontales [50] que puede alcanzar el 52 % en ciertas poblaciones esquimales [39]. Los senos frontales son generalmente asimétricos.

El desarrollo embriológico complejo de la región frontoetmoidal influye considerablemente en la anatomía y la función del CNF cuya afección puede provocar sinusitis frontales crónicas [30].

Normalmente, el *etmoides anterior* se organiza en dos compartimientos, bulloso y prebulloso. El compartimiento prebulloso se subdivide en dos cavidades, meatal (nasal) y unciforme (orbitaria) *(fig. 2)* [1]. En esta sistematización, el seno frontal está constituido por la celda meatal anterior. A su

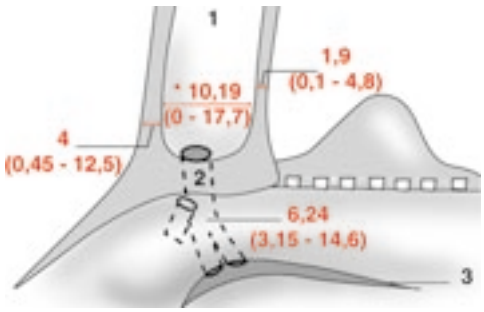

1 *Corte sagital del seno frontal y del canal nasofrontal (según Lang [39]). 1. Seno frontal; 2. canal nasofrontal; 3. canal medio; corte sagital medio (en milímetros).*

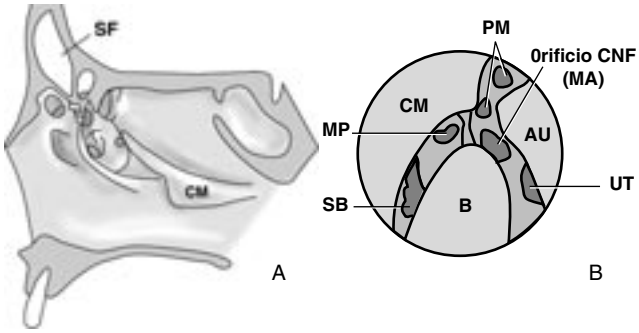

2 *Situación del seno frontal en el etmoides anterior*
A. Vista sagital; CM: cornete medio; SF: seno frontal.
B. Vista endoscópica izquierda. AU: apófisis unciforme; B: bulla; CM: cornete medio; CNF: canal nasofrontal; MA celda meatal anterior; MP: celda meatal posterior; PM: celdas premeatales; SB: celda suprabulbar; UT celdilla unciforme terminal.

lado o en su lugar, se desarrollan en ciertos casos, «bullas» frontales que pueden invadir el CNF tornándolo estrecho y tortuoso [12].

El *receso frontal* representa una parte del etmoides anterior situada entre la pared nasal lateral y el cornete medio. El límite anterior está formado por el *agger nasi* y el límite posterior por las paredes óseas de la bulla [43, 63].

La longitud, posición y tortuosidad del CNF dependen del origen del seno frontal y del grado de desarrollo de las celdas etmoidales anteriores que lo rodean [30]. En el 50 % de los casos, el CNF se anastomosa a nivel del hiato semilunar, en el 22 % de los casos en su extremo anterior, en el 26 % de los casos en su cuadrante anterior y en el 2 % de los casos por encima de este último [39]. El diámetro medio del CNF es de 5,12 mm (con extremos de 2 a 11,5 mm) aunque su calibre puede variar en un mismo individuo. El diámetro medio más pequeño es de 2,56 mm (0,8-6,4) para una longitud media de 6,24 mm (3,2-14,9). En el 77 % de los casos se observa un CNF verdadero, pero en el 23 %, se observa únicamente un ostium *(fig. 1)* [39].

Fisiopatología

FACTORES ESPECÍFICOS DE LA SINUSITIS FRONTAL

La patología crónica del seno frontal está esencialmente ligada a anomalías congénitas o adquiridas del CNF [18, 25]. El desarrollo excesivo de las celdas del *agger nasi* provoca estrechamientos de calibre del CNF lo que limita las posibilidades de drenaje del seno frontal [11, 12] predisponiendo a sinusitis frontales. Con frecuencia, se registran afecciones yatrógenas del CNF tras intervenciones quirúrgicas endonasales del receso frontal. Estos trastornos pueden evitarse utilizando técnicas más rigurosas [60]. En un estudio de 359 tomografías computarizadas de los senos de la cara, Bolger observa el 74 % de CNF normales en pacientes con el 2 % de antecedentes de sinusitis frontal y el 26 % de anomalías del CNF (obstrucción o estrechamiento) en pacientes con el 85 % de antecedentes de sinusitis frontal. La relación entre «anomalía del CNF» y «sinusitis frontal» presenta una especificidad del 85 % y una sensibilidad del 98 % [18]. Utilizando la técnica de la rinomanometría tras colocación de un dren en el seno frontal, Sipila mostró que la mayoría de los pacientes portadores de un CNF parcial o totalmente obturado sufrieron tratamientos quirúrgicos con mayor frecuencia que aquellos que eran portadores de un CNF permeable. De esta manera estableció una buena relación entre los resultados de la rinomanometría y los resultados clínicos [66].

3 *Aspecto de sinusitis frontal en la TC.*
A. Corte axial
B. Corte coronal

PRINCIPALES FACTORES PREDISPONENTES

La afección aislada del seno frontal es excepcional. La más frecuente es la afección combinada del seno frontal y maxilar en razón de la patología mucosa o anatómica del etmoides anterior [6, 30, 59]. Los dos factores predisponentes observados con mayor frecuencia en las sinusitis agudas son el examen alergológico positivo y la presencia de una rinitis vasomotora [25, 59]. Factores medioambientales como el tabaco o una higrometría baja, anomalías metabólicas como una hipoxia, una deshidratación o variaciones del pH, causas mecánicas (pólipos, cuerpos extraños) o anomalías del aparato mucociliar (mucoviscidosis, discinesia ciliar primitiva) pueden predisponer a la sinusitis frontal [31, 38]. Inversamente, los antecedentes de turbinectomía media no suelen influir en la aparición de la afección si la técnica quirúrgica es correcta [22, 60]. Estos diferentes factores pueden causar sinusitis frontales aunque, en la mayoría de los casos, dan lugar, sobre todo, a las recidivas [59, 74].

Exámenes complementarios

RADIOLOGÍA SIMPLE

La proyección radiológica más adaptada a la patología del seno frontal es la placa frontal (plano orbitomeatal = –20°, sagital = 0) [37]. La placa de perfil permite evaluar la profundidad del seno frontal. Estas radiografías pueden resultar útiles para detectar sinusitis frontales agudas pero son insuficientes en caso de sinusitis frontal crónica o recidivante. En una serie de 159 pacientes con punción de los senos frontales, el diagnóstico de sinusitis frontal aguda fue sobreestimado en el 12 % de los casos (ausencia de líquido en la punción) y subestimado en 2 casos, con un índice de sensibilidad del 87 %. Según Linuma, la concordancia con la tomografía computarizada (TC) es del 71,1 % [41].

TOMOGRAFÍA COMPUTADORIZADA DE LOS SENOS DE LA CARA SIN INYECCIÓN DE MEDIO DE CONTRASTE

La tomografía computadorizada (TC) de los senos de la cara constituye el examen de referencia en la patología del seno frontal y del etmoides anterior, particularmente en el preoperatorio, ya que permite estudiar tanto el seno como el receso frontal *(fig. 3)* [36, 47]. Para el análisis del CNF, los cortes axiales y coronales deben ser finos y contiguos. La inyección de medio de contraste es generalmente inútil excepto para detectar complicaciones de la sinusitis [21]. Las reconstrucciones sagitales y los cortes paralelos y perpendiculares al plano del CNF pueden facilitar el estudio del receso frontal [37].

ECOGRAFÍA TIPO A

Utiliza sondas de 1 MHz [32]. El principio es el de la reflexión del eco al alcanzar un límite entre dos zonas de impedancia

Cuadro I. – Signos funcionales de la sinusitis frontal aguda.

Síntomas	Ruoppi [59] *n* = 91 (%)	Virolainen [74] *n* = 92 (%)
Cefaleas	88	97
Rinitis	74	72
Sensibilidad local	70	
Sensación de presión	66	
Obstrucción nasal	47	
Fiebre	34	19
Fatiga	12	
Tos	8	
Edema local	7	
Vértigos y náuseas	7	
Infección VADS		41

VADS: vías aerodigestivas superiores

Cuadro II. – Bacteriología de las sinusitis frontales agudas.

	Virolainen [74] *n* = 89 (%)	Antila [6] *n* = 103 (%)	Ruoppi [59] n = 48 (%)
Streptococcus Pneumoniae	15	11,70	27
Haemophilus influenzae	18	10,70	31
Staphylococcus aureus	4	1,90	10
Otros	3	6,70	21
Cultivos negativos	60	69	11

acústica diferente. En caso de seno normal, se obtienen dos ecos. En caso de patología frontal, se agregan ecos suplementarios. La sensibilidad de la ecografía es inferior para la sinusitis frontal que para la sinusitis maxilar y varía entre el 14 y el 92 % para una especificidad del 93 al 99 % [44, 52, 57, 69].

Los resultados de la ecografía son muy buenos para la detección de derrames pero menos satisfactorios que la radiografía simple para la evaluación de la hipertrofia mucosa [69]. La ventaja principal de esta técnica reside en la ausencia de riesgo para la mujer embarazada; su principal inconveniente es la mala reproductibilidad de los resultados [36]. Se trata de una técnica poco utilizada actualmente, excepto en los casos de reanimación [44].

RESONANCIA MAGNÉTICA

Su principal interés reside en la evaluación de las afecciones orbitarias y las complicaciones de la sinusitis frontal. Permite estudiar los senos y las estructuras adyacentes en los tres planos espaciales (axial, coronal y sagital). Comprende secuencias potenciadas en T1 sin inyección de gadolinio, al menos una secuencia potenciada en T2 y, en ciertos casos, secuencias potenciadas en T1 con inyección de gadolinio [21]. Para las sinusitis frontales agudas, las comparaciones entre RM y radiografía simple muestran buena correlación (sin sobreestimaciones) con la realidad del diagnóstico [5]. La RM no representa actualmente un examen de primera elección en razón de su costo y poca disponibilidad.

Sinusitis frontal aguda

EPIDEMIOLOGÍA

La sinusitis frontal aguda se presenta excepcionalmente en forma aislada. En la mayoría de los casos, se asocia a una sinusitis maxilar [6, 59] o a una pansinusitis. Sin embargo, según los únicos datos publicados, la incidencia de la sinusitis frontal aguda en Finlandia alcanza 55,5/100 000 [66]. Numerosos autores señalan la preponderancia masculina de esta patología (3/1) así como su mayor frecuencia en el adolescente y el adulto joven entre 10 y 40 años [6, 42, 59]. En un tercio de los casos, la afección es bilateral [6] y sobreviene por lo general, tras una simple rinitis aguda. No obstante, un estudio sobre las infecciones agudas de las vías respiratorias superiores (*common cold*) muestra que el 32 % de 31 pacientes a quienes se les practicó una TC de los senos de la cara presentaba anomalías a nivel frontal [27].

SIGNOS FUNCIONALES

Los signos funcionales son numerosos y su frecuencia varía según la literatura *(cuadro I)*. El síntoma más frecuente es el dolor supraorbitario. La fiebre es inconstante. La evolución puede ser aguda (< 3 días) o subaguda (< 3 semanas) [59].

SIGNOS FÍSICOS

El dolor bajo presión de los senos frontales no representa un signo específico de patología del seno frontal. La rinoscopia anterior puede mostrar secreciones purulentas o pólipos a nivel del meato nasal medio. El examen endonasal con óptica rígida, 2,7 o 4 mm a 30° (tras colocación eventual de una mecha impregnada de lidocaína y nafazolina en el meato medio), permite visualizar secreciones purulentas provenientes del receso frontal, edemas o pólipos en la región. En caso de sinusitis frontal bloqueada, el aspecto puede ser normal.

BACTERIOLOGÍA

Los neumococos y *Haemophilus influenzae* dominan la bacteriología de la sinusitis frontal aguda *(cuadro II)*. Existen pocos estudios o datos explícitos sobre la influencia de los virus [74] en esta patología.

COMPLICACIONES

Las sinusitis frontales representan la forma de sinusitis con mayores complicaciones [25]. Las complicaciones meningoencefálicas son particularmente frecuentes por tromboflebitis retrógrada a través de las venas de la base del cráneo y/o de las venas diploicas avalvulares o por extensión directa por erosión de la pared anterior o posterior del seno frontal [25].

■ *Complicaciones endocraneales* [15, 25, 68]

La asociación de fiebre, cefaleas y alteraciones de las funciones superiores (somnolencia, desorientación temporoespacial) y signos de localización o epilepsia debe llevar a la sospecha de complicaciones endocraneales de tipo absceso epidural, absceso frontal, trombosis del seno sagital o transverso o meningitis. En tal caso, se impone una TC cerebral y sinusal con inyección de medio de contraste así como una consulta neuroquirúrgica seguida eventualmente de una punción lumbar y de una RM. El germen generalmente asociado a las complicaciones endocraneales es *Staphylococcus aureus* [15].

■ *Otras complicaciones*

Osteomielitis

La infección sinusal puede provocar osteomielitis frontales por extensión directa al hueso del proceso infeccioso o tromboflebitis de las venas diploicas. El desarrollo de la osteomielitis puede erosionar la pared anterior del seno frontal formando abscesos subperiósticos que provocan tumefaccio-

nes frontales fluctuantes y dolorosas *(Pott's puffy tumor)* [68]. Los gérmenes implicados son esencialmente *S. aureus*, los estreptococos y los anaerobios. El diagnóstico se basa en el aspecto clínico y la TC de la cara que muestra lisis ósea con presencia de lagunas y secuestros óseos [61, 71]. La centelleografía con tecnecio (^{99m}Tc) y galio (^{67}Ga) permite evaluar tanto la extensión como la respuesta al tratamiento [71]. El ^{99m}TC se fija en el hueso osteoblástico u osteolítico y refleja el aumento del flujo sanguíneo. La actividad osteoblástica caracteriza zonas de osteomielitis aguda o crónica así como zonas activas fuera de toda osteomielitis. El ^{67}Ga es un trazador específico del hueso y caracteriza las zonas de mayor actividad osteogénica. Presenta una afinidad particular con las zonas de osteomielitis. De este modo, cuando la zona de osteomielitis es estéril, la centelleografía es normal. La RM permite evaluar eventuales extensiones intracraneales.

El tratamiento consiste en el drenaje quirúrgico del absceso, la limpieza de los fragmentos necrosados y un tratamiento antibiótico adaptado al germen por vía intravenosa durante 6 semanas [4].

Absceso orbitario

Stankiewicz divide la afección orbitaria en cinco estadios [68].

— El *estadio I* representa un edema inflamatorio del párpado sin infección orbitaria real. No se observa limitación de los movimientos extrínsecos ni disminución de la agudeza visual. Se debe a la obstrucción por inflamación sinusal del drenaje venoso de los párpados.

— El *estadio II* es la celulitis orbitaria donde la infección afecta en forma difusa el contenido orbitario sin formación de absceso real. Se observa quemosis y, en ciertos casos, disminución de la movilidad extrínseca. El desarrollo de la infección puede afectar la agudeza visual.

— El *estadio III* es el absceso subperióstico formado por una colección de pus entre la periórbita y la lámina papirácea. El globo ocular está desplazado hacia abajo y hacia afuera. Existe disminución de la movilidad extrínseca. Su evolución puede afectar la agudeza visual. La periórbita constituye la última barrera contra infecciones más graves.

— El *estadio IV* es el absceso orbitario con exolftalmía y oftalmoplejía completa. En ausencia de medidas rápidas, la disminución de la agudeza visual puede evolucionar hacia la pérdida irreversible del ojo.

— El *estadio V* es la trombosis del seno cavernoso con sepsis intensa, dolor orbitario violento, quemosis, exoftalmía y oftalmoplejía completa. En este estadio, la infección puede extenderse al ojo sano.

El tratamiento de esta complicación para el estadio I (antibióticos, descongestionantes nasales) no necesita hospitalización. En el estadio II, la perfusión intravenosa de antibióticos impone la hospitalización. La indicación quirúrgica se plantea ante la disminución de la agudeza visual, la agravación de los síntomas tras 24 horas de tratamiento o la ausencia de mejoría tras 48 a 72 horas de tratamiento médico. El aspecto tomográfico de absceso subperióstico u orbitario requiere un drenaje quirúrgico inmediato por vía externa o endonasal, según la experiencia del operador.

TRATAMIENTO

■ *Principios terapéuticos*

En la mayoría de los casos, el tratamiento de la sinusitis frontal aguda o subaguda es exclusivamente médico [19]. Se trata de una *urgencia médica*.

El tratamiento no difiere del de las otras sinusitis agudas. En 52 % de los casos requiere hospitalización; en 48 % se administra en ambulatorio [59]. Según la literatura, la hospitalización varía entre 2 y 13 días. El tratamiento asocia:

Cuadro III. – Antibioticoterapia recomendada en las sinusitis agudas [7].

Amoxicilina	100 mg/kg/d	3 tomas
Amoxicilina-ácido clavulánico	80 mg/kg/d	3 tomas
Cefalosporinas de primera generación	25-50 mg/kg/d	2-3 tomas
Cefuroxima-axetil	30 mg/kg/d	2 tomas
Cefixima	8 mg/kg/d	2 tomas
Cefpodoxima proxetil	8 mg/kg/d	2 tomas
Cefotiam hexetil	8 mg/kg/d	2 tomas
Pristinamicina	50 mg/kg/d	3 tomas
De segunda elección:		
Roxitromicina	300 mg/d	2 tomas
Claritromicina	1 000 mg/d	2 tomas

— una antibioticoterapia probabilista activa contra los gérmenes más observados. Según los autores, su duración varía entre 7 y 10 días *(cuadro III)* hasta 14 para Bailey [19]. Las cefalosporinas de primera generación resultan poco eficaces contra *Moraxella* y *H. influenzae* [20] y los macrólidos contra los neumococos;

— vasoconstrictores locales de tipo oximetazolina (dos veces por día) sin efectos sistemáticos importantes [45] pero con posibles efectos de rebote al final del tratamiento; o vasoconstrictores generales (seudoefedrina, fenilpropanolamina) con efectos secundarios importantes como nerviosismo, insomnio, taquicardia, hipertensión arterial, en particular en pacientes con tensión arterial lábil;

— antiinflamatorios esteroides. Mabry [45] prescribe únicamente corticoides locales. En caso de sinusitis hiperalgésica, se recomiendan corticoides por vía general en curas cortas de 5 a 6 días [7] y dosis de 1 mg/kg/d;

— mucolíticos que fluidifican las secreciones mejorando el bienestar del paciente (aunque no se dispone de pruebas de su eficacia). En razón de sus efectos secundarios digestivos, se recomienda administrarlos durante las comidas [45];

— lavado de las cavidades nasales con soluciones salinas [19];

— analgésicos según la tolerancia del paciente.

Existen asimismo tratamientos quirúrgicos. En caso de meato medio estrecho, Ruoppi [59] preconiza la medialización endoscópica del cornete nasal medio con anestesia local. Ruoppi practicó esta intervención en 59 % de 91 pacientes afectados de sinusitis frontal aguda asociándolo a un tratamiento médico.

Otros autores proponen la punción por vía externa con colocación de un clavo de Lemoyne. Tras realización de radiografías simples (frontoplaca y perfil) para evaluar la altura y profundidad de los senos frontales, se trazan la media vertical de la cara y la horizontal pasando por las escotaduras supraorbitarias. La punción se practica en la zona rayada de la figura 4. Esta punción reviste:

— *fines antálgicos* en caso de sinusitis frontal hiperalergésica que no cede ante los analgésicos usuales y ante el tratamiento médico;

— *fines bacteriológicos* en caso de complicación o persistencia de los signos clínicos a pesar de un tratamiento médico probabilista bien administrado. Si los signos clínicos y radiológicos no ceden dentro de los 3 a 5 días de tratamiento médico con antibióticos y descongestionantes, Sipila [66] preconiza la punción del seno frontal.

Por su parte, Har-El [28] propone la sinusotomía frontal endonasal en caso de respuesta negativa a los antibióticos intravenosos a manera de trepanopunción del seno frontal.

RESULTADOS Y EVOLUCIÓN [58]

La hipótesis evolutiva más frecuente es la curación completa sin secuelas. Por lo general, un mes después de la resolu-

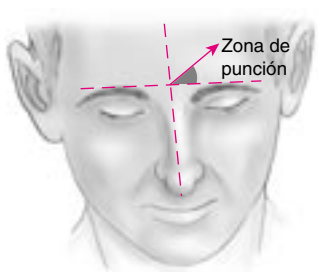

A

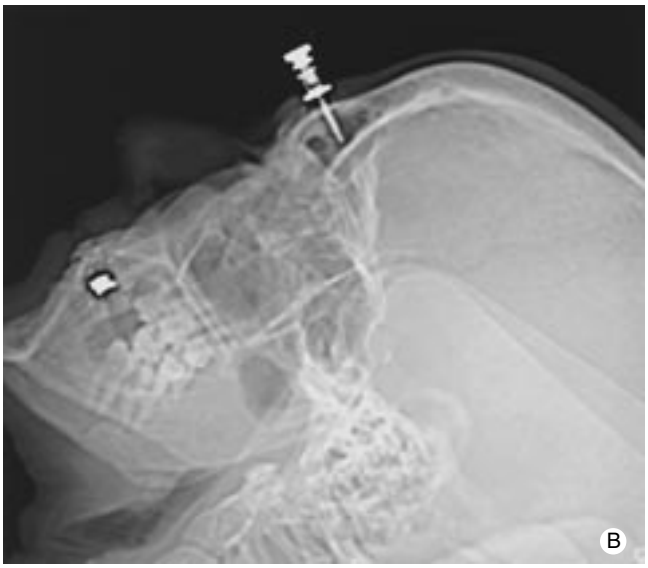

4 *Zona de punción del seno frontal y aspecto en la TC de un clavo de Lemoyne (de perfil).*

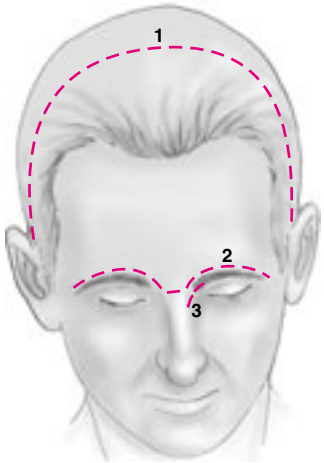

5 *Vía de acceso externo del seno frontal*
1. Vía coronal: 2: vía superciliar alta bilateral; 3: vía frontal superciliar unilateral.

ción del episodio agudo, conviene realizar una radiografía de control para verificar el estado del seno frontal.

La sinusitis frontal recidivante se define por la repetición de episodios agudos sin signos clínicos ni radiológicos entre las crisis. Debe buscarse un factor general predisponente. Su tratamiento es exclusivamente médico.

Sinusitis frontal crónica

SIGNOS FUNCIONALES

El signo principal es el dolor, observado según Amble et al [3] en 86 % de pacientes de una serie de 164 sinusitis frontales crónicas. En 32 % de los casos existe edema frontal; en 30 % de los casos, rinorrea anterior purulenta. Pueden registrarse síntomas menos frecuentes como trastornos visuales (13 %), obstrucción nasal (6 %), fiebre, anosmia, neumopatías recidivantes, fístula frontal (un caso). En una serie de 101 casos, Jacobs [30] describe 74 % de pacientes con dolores faciales o cefaleas, 77 % con rinorreas anteriores, 67 % con episodios infecciosos, 52 % con obstrucciones nasales, 29 % con trastornos del olfato y otros síntomas de prevalencia diversa como mareos, tos, epistaxis, trastornos oculares y auditivos.

BACTERIOLOGÍA

Los estudios bacteriológicos se han realizado sin excepción en pacientes tratados al menos con un antibiótico. Blitzer [10] estudia 184 muestras bacteriológicas obtenidas durante el acceso quirúrgico del seno frontal. Más del 40 % de los cultivos son estériles, el 20,6 % presentan gérmenes no patógenos (estafilococos blancos) y el 38,6 % gérmenes patógenos repartidos en el 33,1 % de Gram positivos y el 5,4 % de Gram negativos: 25 % de estafilococos dorados, 3,3 % de neumococos, 4,9 % de otros estreptococos, 2,2 % de *Escherichia coli*, 1,1 % de *Proteus*, 1,1 % de *Pseudomonas*, 0,5 % de *Klebsiella* y *Bacteroides*.

TRATAMIENTO

Es esencialmente quirúrgico y resulta difícil. Existen dos grandes técnicas [65, 77]. Como primera elección, se propone la cirugía de repermeabilización del CNF respetando la fisiología sinusal, por vía endonasal, externa o mixta. En caso de fracaso, la cirugía de exclusión de los senos frontales puede representar una solución frente a la imposibilidad de repermeabilización sinusal.

■ *Vías de acceso del seno frontal*

Vías de acceso externas

Vía de acceso frontal superciliar

La incisión cutánea sigue el borde inferointerno de la ceja (no depilada) desde el canto interno hasta el límite externo del seno frontal delimitado radiológicamente. Tras hemostasia de los vasos angulares, se secciona y raspa el periostio. Se abre de este modo una ventana ósea. Para acceder a los dos senos frontales, ciertos autores utilizan una vía superciliar más alta y bilateral unida en el medio, a nivel de los huesos propios de la nariz [10].

La ventaja de esta vía reside en su acceso directo y su simplicidad.

Sus inconvenientes son el riesgo importante de lesiones del nervio supraorbitario que en caso de sección, pueden provocar sino pérdida de sensibilidad en zonas hemifrontales y la posibilidad de cicatrices mediofaciales desagradables.

Vía de acceso coronal

Se marca la línea de incisión aproximadamente 5 cm hacia atrás de la implantación del cuero cabelludo, afeitando eventualmente una banda de cabello de 2 cm [10] tras una infiltración abundante de suero con adrenalina. La incisión se efectúa a través de la piel, el tejido subcutáneo y la galea. El desprendimiento se realiza por encima del plano del periostio. A continuación, se secciona y se raspa el periostio y se confecciona una ventana ósea. Al final de la intervención, se cierra y se fija la ventana ósea.

Esta vía permite acceder cómodamente a los dos senos frontales y no deja cicatrices visibles.

Su inconveniente reside en el tiempo operatorio más prolongado y el riesgo de cicatriz aparente en caso de calvicie secundaria. Las pérdidas sanguíneas son más importantes.

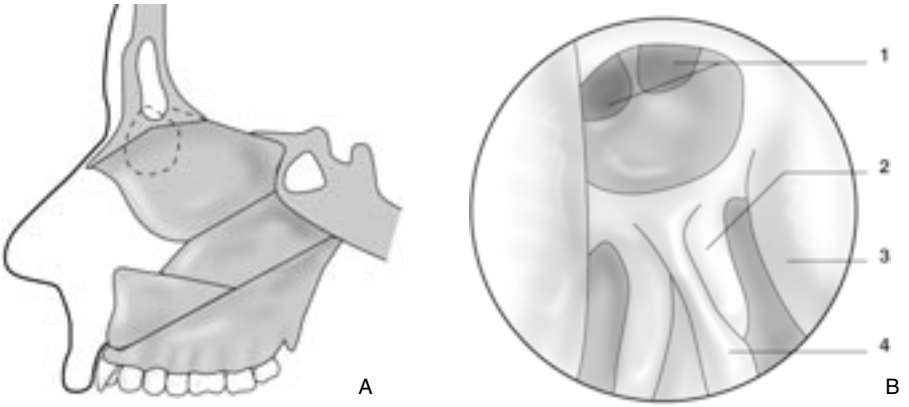

6 *Zona de resección ósea en el acceso endonasal del seno frontal*
A. Vista sagital
B. Vista endonasal. 1. Seno frontal; 2. cornete medio; 3 agger nasi; 4. septum.

Vías de acceso endonasales

Esta vía permite acceder no sólo al CNF sino al suelo de los senos frontales. Su ventaja principal reside en la ausencia de cicatriz y un tratamiento «fisiológico» del seno frontal. Su inconveniente mayor es el acceso estrecho al seno frontal y la imposibilidad de alcanzar la integralidad de los senos frontales. Existe, también, riesgo de brecha meníngea yatrógena.

■ *Técnicas quirúrgicas de la sinusitis frontal crónica*

Cirugía de repermeabilización del CNF

Vía endonasal

En 1917, Lothrop describió una técnica que permite resecar la base del seno frontal para «nasalizarlo» [42]. Recientemente, el auge de la cirugía endonasal reintrodujo esta técnica dejada en el olvido. Draf define tres tipos:

— *tipo I,* simple ensanchamiento anterior del CNF;

— *tipo II,* resección del hueso anterointerno hacia la línea media a través de la inserción superior del cornete medio;

— *tipo III,* ensanchamiento del orificio a través de la parte superior del septum «nasalizando» los dos senos frontales por el mismo canal, a expensas de la parte superior del septum nasal, la base del seno frontal y el tabique intersinusal [17, 26].

Esta técnica quirúrgica consiste en realizar una etmoidectomía anterior exponiendo el receso frontal y el orificio del CNF. Se introduce una sonda en el conducto por vía endonasal [9] o, de no ser posible, por sinusotomía frontal por vía supraorbitaria [16]. El fresado comienza en la parte anterior del receso frontal por delante de la sonda. Se practica la ablación de una parte de la lámina perpendicular del etmoides hasta la base del seno frontal que a continuación se fresa (lo que Lothrop denomina «cresta nasal»). Ciertos autores tienden un puente óseo entre los dos senos frontales nasalizados y el CNF natural para disminuir el riesgo de herida de la pared posterior del seno frontal o de la mucosa circunferencial, fuente de estenosis o de pérdida de líquido cefalorraquídeo (LCR). No es necesario dejar colocado un tutor *(fig. 6)* [16]. El riesgo esencial de esta cirugía es la pérdida de LCR. La tasa de éxito de la nasalización completa (Draf tipo III) se estima en el 88 % y en el 42 % para el tipo II [35]. Diversos estudios muestran mejorías significativas de la sintomatología con este tipo de cirugía [9, 14, 26, 30].

Vía externa con frontoetmoidectomía

La técnica descrita por Lynch permite erradicar las lesiones inflamatorias extendidas a la órbita y asegurar el drenaje y descompresión orbitarios. El interés de esta técnica reside en las cicatrices mínimas y cosméticamente aceptables sin deformaciones faciales y en el acceso al etmoides y al esfenoides. La tasa de fracaso de la técnica de Lynch evaluada en 30 % [50] mejoró considerablemente gracias a la introducción de nuevos materiales (dacron, silicona) para calibrar el CNF y el empleo de colgajos mucoperiósticos según el método de Sewall. Actualmente, la tasa de fracaso se estima en 14 a 20 % [3, 50].

La vía mixta utiliza la cirugía endonasal para la realización de la etmoidectomía anterior y la vía externa frontal superciliar o coronal que permite acceder al CNF y explorar la integralidad de los senos frontales.

Cirugía de exclusión del seno frontal

Llenado

En la actulidad, la técnica de llenado del seno frontal se propone exclusivamente en caso de fracaso de las técnicas endoscópicas o mixtas. Consiste en acceder a los senos frontales por vía coronal, confeccionar una ventana ósea a su nivel, resecar la integralidad de la mucosa de los dos senos frontales incluyendo los recesos más pequeños y obturar el CNF por invaginación de la mucosa y colocación de un tope óseo. A continuación se colman los senos frontales con materiales diversos: hidroxiapatita, yeso de Paris, vidrio biactivo [70], matriz colágena [54, 77], pasta de teflón, esponja de silicona [65]. Actualmente, el único material de tolerancia comprobada e inocuidad a largo plazo es el tejido adiposo autólogo [30, 50, 65]. Para finalizar, se cierran la ventana ósea y la incisión con dos drenes. Esta intervención fue considerada durante mucho tiempo como la técnica de control más eficaz de las sinusitis frontales crónicas persistentes, con una tasa de éxito del 75 al 93 % según las series [50]. Su dificultad consiste en la delimitación del área de los senos frontales y la ventana ósea: demasiado pequeña, puede resultar insuficiente para permitir la exéresis de la totalidad de la mucosa de los senos frontales y la exéresis de hueso suplementario puede acarrear consecuencias estéticas; demasiado grande, puede causar heridas durales. Ciertos autores practican esta técnica valiéndose de un acceso supraorbitario bilateral con riesgos importantes de herida del nervio supraorbitario. Por otra parte, las sobreinfecciones pueden provocar osteomielitis con las consabidas secuelas estéticas o infecciosas. Cabe señalar que en caso de persistencia de mucosa, existe riesgo de mucocele [50].

Cranealización

Consiste en la ablación completa de la mucosa y la pared ósea posterior de los senos frontales y en la obliteración del CNF. Su indicación principal son las destrucciones infecciosas o traumáticas de la pared posterior del seno frontal. En este caso, los lóbulos frontales pueden invadir el espacio libre y alcanzar la pared anterior de los senos frontales [50]. También aquí, es preciso retirar la totalidad de la mucosa para evitar el riesgo de mucocele.

Ablación del tabique intersinusal

Entre estos dos tratamientos quirúrgicos principales de la sinusitis frontal crónica, existe una técnica alternativa que permite sortear el obstáculo del CNF obturado. Consiste en la ablación del tabique intersinusal por vía supraorbitaria lo que permite al seno frontal patológico drenar hacia el CNF contralateral sano [4]. Esto implica obviamente una patología etmoidofrontal estrictamente unilateral.

■ *Indicaciones*

El acceso endoscópico del seno frontal representa actualmente la técnica de elección, pero requiere un operador experimentado [16, 65]. Esta vía de acceso puede eventualmente completarse con una vía externa.

Cuando es preciso acceder a la integralidad del seno frontal para proceder a la ablación de la totalidad de la mucosa irreversiblemente patológica o tras el fracaso de la repermeabilización del CNF por vía endoscópica o mixta, la técnica más indicada es la cirugía de llenado del seno frontal [75]. La cranealización se reserva a las afecciones de la pared posterior del seno frontal [50].

Sinusitis frontales del niño

Las sinusitis frontales son menos frecuentes en el niño que en el adulto. Su modo de revelación son las complicaciones orbitarias o intracraneales.

DATOS EPIDEMIOLÓGICOS Y BACTERIOLÓGICOS

Las sinusitis frontales, excepcionales antes de los 10 años, presentan a menudo el cuadro de una etmoiditis. Afectan preferentemente al varón. Esto se explica por el desarrollo de los senos en el niño. El seno frontal no existe en el momento del nacimiento sino que comienza a desarrollarse hacia los 3 años en forma de un receso etmoidofrontal con aspecto de cúpula que crece progresivamente hasta la edad de 7/8 años. La fase de crecimiento del seno frontal se acelera durante la pubertad mientras que el CNF permanece estrecho. Según un estudio radiológico sistemático de 196 niños de 3 a 14 años, la afección frontal es excepcional en la rinosinusitis infantil. Su frecuencia se estima en el 7 % a los 8 años que aumenta levemente hasta alcanzar el 15 % a los 12 años [73].

Los gérmenes causantes son los de las sinusitis agudas habituales, esencialmente *Streptococcus pneumoniae*, *H influenzae* y, en menor medida, *S aureus* [64]. Los gérmenes anaerobios son excepcionales. Según ciertos autores, *S aureus* es particularmente frecuente en las tromboflebitis, las localizaciones cerebrales y los traumatismos [33].

PRESENTACIÓN CLÍNICA

La presentación clínica inicial difiere poco de la de la etmoiditis aguda. Tras una rinofaringitis simple aparece una rinorrea purulenta unilateral acompañada de fiebre y cefaleas localizadas en la región frontoorbitaria. Al comienzo, la fiebre es variable; en ausencia de signos de celulitis, la sinusitis frontoetmoidal puede pasar desapercibida y resolverse espontáneamente con tratamiento médico. Por lo general, el diagnóstico clínico de sinusitis frontal se basa en la aparición de dolores pulsátiles localizados en la región frontal, acompañados de un eritema o de un leve edema local sin celulitis real. En ciertos casos, el diagnóstico de sinusitis frontal se plantea ante la aparición de complicaciones intracraneales [2].

DIAGNÓSTICO RADIOLÓGICO

Contrariamente al diagnóstico de sinusitis maxilar aguda que es esencialmente clínico, la sospecha de sinusitis frontal aguda o etmoiditis impone un examen radiológico. La TC representa actualmente el examen de elección para confirmar la existencia de sinusitis frontal, inaparente en la radiografía simple. El examen comprende cortes axiales y coronales, con inyección de medio de contraste yodado para detectar complicacions intracraneales. Este examen puede repetirse en caso de evolución desfavorable bajo tratamiento a fin de decidir una eventual indicación quirúrgica (cf.infra). La RM se reserva a las anomalías intracraneales reveladas por TC.

COMPLICACIONES

Las complicaciones son esencialmente orbitarias e intracraneales. Merece destacarse la frecuencia particular de afecciones intracraneales y etmoidales con complicaciones orbitarias en la sinusitis frontal respecto de otras sinusitis.

■ *Celulitis orbitaria*

Se trata de una afección frecuente caracterizada por la aparición de un edema en la zona del párpado superior y el ángulo superior interno de la órbita. Se acompaña generalmente de fiebre elevada, superior a 38,5 °C, signos de inflamación como polinucleosis de neutrófilos y un aumento de la CRP (*C reactive protein*).

Las celulitis denominadas «preseptales» afectan exclusivamente a los tejidos blandos situados por delante del septum orbicularis que representa la prolongación interna del cartílago tarsal. No se observa proptosis. El cartílago tarso representa una barrera eficaz contra la extensión de la infección. La mayoría de las celulitis preseptales se resuelven con tratamiento médico.

Las celulitis retroseptales corresponden a menudo a una difusión de la infección frontoetmoidal por contigüidad lo que promueve erosiones óseas adquiridas o congénitas. La extensión de la infección desde el seno frontal hacia la órbita puede producirse por diferentes zonas de dehiscencia, por ejemplo, hacia atrás de la fosita troclear o hacia atrás de la escotadura supraorbitaria y la parte externa del suelo del seno frontal. Contrariamente a las etmoiditis puras, localizadas generalmente en la cara interna de la órbita, las sinusitis frontales son de localización superolateral [23]. Excepcionalmente, la extensión se produce por tromboflebitis de las venas diploicas periorbitarias (venas de Breschet) desprovistas de válvulas [46]. Las celulitis retroseptales se acompañan generalmente de proptosis de importancia variable según la intensidad de la infección. En caso de edema global del contenido orbitario, la proptosis es axial; en caso de colección, la desviación del globo ocular se produce en el cuadrante opuesto. En caso de proptosis intensa, puede existir limitación de la movilidad ocular y disminución de la agudeza visual, trastornos difíciles de evaluar debido al edema palpabral que impide la abertura del ojo.

En la mayoría de los casos, la alteración de la agudeza visual se debe a modificaciones de las propiedades refractivas de la córnea o de la película lacrimal. Las afecciones compresivas del nervio óptico provocan alteraciones del reflejo pupilar del lado afectado con dilatación relativa bilateral cuando está iluminado mientras que el reflejo es normal cuando el lado sano está iluminado (signo de Marcus Gunn). Pueden sobrevenir alteraciones de la agudeza visual en ausencia de compresión debidas probablemente a neuropatías ópticas inflamatorias ligadas a la difusión de factores inflamatorios o vasomotores.

Complicaciones intracraneales

Las principales localizaciones intracraneales son meningitis, abscesos extradurales o subdurales e intraparenquimatosos y, a veces, tromboflebitis del seno cavernoso. Según ciertos estudios, su frecuencia alcanza alrededor del 20 % y predomina en el sexo masculino [2]. Estas complicaciones son excepcionales en el niño pequeño. Su localización es electivamente frontal, a menudo subyacente al foco infeccioso primitivo pero a veces sin contigüidad. Esto lleva hacia mecanismos de tipo tromboflebitis séptica.

El diagnóstico clínico de absceso frontal no es fácil. Puede presentar el aspecto de un «*pseudotumor cerebri*» [34] por aumento de la presión intracraneal, con náuseas, vómitos, rigidez de la nuca, edema papilar y alteración grave del estado general. Puede pasar desapercibido en niños afectados de retardo psicomotor [72]. Incluso, si constantemente se produce una modificación del LCR, puede resultar peligroso practicar una punción lumbar antes de efectuar un examen radiológico.

Osteomielitis del seno frontal

La infección del seno frontal puede extenderse a los espacios medulares del hueso frontal, de vascularización venosa común con la mucosa sinusal. En tal caso, se produce una osteomielitis aguda que erosiona la tabla anterior y, a veces, la posterior del hueso frontal, con riesgo de absceso subdural o tromboflebitis del seno longitudinal. Se observa una inflamación de las partes blandas que corresponde a un absceso subperióstico, el «*Pott's puffy tumor*» como se menciona en la literatura anglosajona [55].

TRATAMIENTO

El tratamiento de las formas no complicadas de la sinusitis frontal del niño es exclusivamente médico mientras que la mayoría de las formas complicadas necesita, además, tratamiento quirúrgico.

Tratamiento médico

Las formas simples poco febriles y sin edema frontopalpebral suelen confundirse con etmoiditis no exteriorizadas y pueden tratarse en tratamiento ambulatorio asociando amoxicilina-ácido clavulánico (50 mg/kg/d en tres tomas), corticoterapia oral (1 mg/kg/d de prednisona) y lavado de las cavidades nasales con suero con adrenalina (1 mg de adrenalina por 10 ml de suero) y/o suero hipertónico (15-20 g de cloruro de sodio [NaCl]/l). Pasadas 24 horas, resulta conveniente evaluar la eficacia del tratamiento. En caso de mejoría, el tratamiento antibiótico se prolonga entre 10 y 15 días y la corticoterapia entre 3 y 4 días. En caso de estado estacionario o agravación, se impone la hospitalización para tratamiento parenteral.

El tratamiento en hospital es indispensable en caso de sinusitis frontal exteriorizada con celulitis o ante el fracaso del tratamiento ambulatorio. La antibioticoterapia venosa asocia una cefalosporina de tercera generación (cefotaxima 150 mg/kg/d en tres tomas) y un antiestafilocócico (fosfomicina 200 mg/kg/d en cuatro tomas) y/o un aminoglucósido (netilmicina 6 mg/kg/d en tres tomas). La asociación de un imidazol se reserva a los casos de presunción de infección por gérmenes anaerobios. La duración máxima de la antibioticoterapia por vía venosa es generalmente de 5 días. En caso de mejoría neta y apirexia, puede administrarse oralmente una asociación de amoxicilina-ácido clavulánico en las mismas dosis (cf supra) durante 10 días suplementarios. Los antiinflamatorios esteroides, de prescripción controvertida, aceleran la desaparición de signos locales como el edema palpebral y pueden administrarse a partir de las 24 horas. La ausencia de mejoría o la agravación de los síntomas durante el tratamiento deben llevar a la sospecha de complicaciones, en particular, intracraneales y pueden requerir tratamiento quirúrgico urgente. La existencia de engrosamiento subperióstico sin colección real no constituye una indicación quirúrgica formal pero requiere control estricto y, en caso de estado estacionario, la repetición del examen radiológico.

Tratamiento quirúrgico

Se indica en caso de colección frontal u orbitaria utilizando una vía de acceso adaptada a la localización. En caso de localización en la cara interna de la órbita, puede proponerse un tratamiento endoscópico endonasal con etmoidectomía y drenaje del absceso. Sin embargo, en la mayoría de los casos, la localización de la sinusitis frontal es superior y/o superoexterna, lo que requiere una vía de acceso externa así como un drenaje externo del seno frontal por trepanación prudente con fresa (de ahí la importancia de la radiografía simple y de la TC). Aunque ciertos autores preconizan la etmoidectomía anterior para permitir el drenaje del seno frontal en el meato medio, se proscribe formalmente toda tentativa de cateterismo del CNF ya que puede inducir estenosis secundarias de tratamiento difícil [2].

El caso particular de la osteomielitis del seno frontal requiere a menudo tratamiento quirúrgico con fresado del hueso infectado y drenaje de la colección subperióstica. Las complicaciones intracraneales requieren la intervención de dos equipos, neuroquirúrgico y rinológico. El tratamiento debe ser rápido a fin de evitar secuelas neurológicas.

Cualquier referencia a este artículo debe incluir la mención del artículo original: Amanou L, Van Den Abbeele et Bonfils P. Sinusites frontales. Encycl Méd Chir (Editions Scientifiques et Médicales Elsevier SAS, Paris, tous droits réservés), Oto-rhino-laryngologie, 20-430-D-10, 2000, 10 p.

Bibliografía

[1] Agrifoglio A, Terrier G, Duvoisin B. Étude anatomique et endoscopique de l'ethmoïde antérieur. *Ann Otolaryngol Chir Cervicofac* 1990 ; 107 : 249-258

[2] Altman KW, Austin MB, Tom LW, Knox GW. Complications of frontal sinusitis in adolescents: case presentations and treatment options. *Int J Pediatr Otorhinolaryngol* 1997 ; 41 : 9-20

[3] Amble FR, Kern EB, Neel B 3rd, Facer GW, McDonald TJ, Czaja JM. Nasofrontal duct reconstruction with silicone rubber sheeting for inflammatory frontal sinus disease: analysis of 164 cases. *Laryngoscope* 1996 ; 106 : 809-815

[4] Andreasson L, Jannert M, Malm L. Resection of the interfrontal sinus septum in chronic or recurrent frontal sinusitis. Pre and postoperative evaluation of nasofrontal duct. *Clin Otolaryngol* 1985 ; 10 : 151-155

[5] Antila J, Sonninen P, Grenman R. MRI and plain radiographics in acute frontal sinus infections. *Rhinology* 1993 ; 31 : 145-149

[6] Antila J, Suonpää, Lehtonen O. Bacteriological evaluation of 194 adult patients with acute frontal sinusitis and finding of simultaneous maxillary sinusitis. *Acta Otolaryngol [suppl]* 1997 ; 529 : 162-164

[7] APPIT. Antibiothérapie des sinusites. APPIT, 1999 : 101

[8] Beal C, Vialard J, Corre A, Frachet B. Chirurgie du sinus frontal en dehors des traumatismes et des tumeurs. *Encycl Méd Chir* (Elsevier, Paris), Techniques chirurgicales-Tête et cou, 46-160, 1993 : 1-11

[9] Becker DG, Moore D, Lindsey WH, Gross WE, Gross CW. Modified transnasal endoscopic Lothrop procedure: further considerations. *Laryngoscope* 1995 ; 105 : 1161-1166

[10] Blitzer A, Lawson W, Friedman W. Frontal sinus. In : Surgery of the paranasal sinuses. Philadelphia : WB Saunders, 1991 : 183-218

[11] Bolger W, Butzin C, Parsons D. Paranasal sinus bony anatomic variations and mucosal abnormalities: CT analysis for endoscopic sinus surgery. *Laryngoscope* 1991 ; 101 : 56-64

[12] Brunner E, Jacobs J, Lebowitz R, Shipzner B, Holliday R. Role of the agger nasi cell in chronic frontal sinusitis. *Ann Otol Rhinol Laryngol* 1996 ; 105 : 694-700

[13] Burke T, Guertler A, Timmons J. Comparison of sinus Xrays with computed tomography scans in acute sinusitis. *Acad Emerg Med* 1994 ; 1 : 235-239

[14] Casiano R, Livingston J. Endoscopic Lothrop procedure: the University of Miami experience. *Am J Rhinol* 1998 ; 12 : 335-339

[15] Clayman G, Adams G, Paugh D, Koopman C. Intracranial complications of paranasal sinusitis: a combined institutional review. *Laryngoscope* 1991 ; 101 : 234-239

[16] Close L, Lee N, Leach J, Manning S. Endoscopic resection of the intranasal frontal sinus floor. *Ann Otol Rhinol Laryngol* 1994 ; 103 : 952-958

[17] Draf W. Endonasal microendoscopic frontal sinus surgery. *Oper Tech Otolaryngol Head Neck Surg* 1991 ; 2 : 234-240

[18] Duvoisin B, Schnyder P. Do abnormalities of the frontonasal duct cause frontal sinusitis. A CT study in 198 patients. *AJR Am J Roentgenol* 1992 ; 159 : 1295-1298

[19] Facer G, Kern E. Sinusitis: current concepts and management. In : Bailey J ed. Head and neck surgery otolaryngology. Philadelphia : JB Lippincott, 1993 : 367-373

[20] Fairbanks D. Bacteriology and antibiotics. *Otolaryngol Clin North Am* 1993 ; 26 : 549-559

[21] Fontanel J, Ferrié J. Pathologie naso-sinusienne. In : Trotoux J, Halimi P éd. L'imagerie moderne en ORL. Paris : Arnette, 1994 : 201-239

[22] Fortune D, Duncavage J. Incidence of frontal sinusitis following partial middle turbinectomy. *Ann Otol Rhinol Laryngol* 1998 ; 107 : 447-453

[23] Garcia CE, Cunningham MJ, Clary RA, Joseph MP. The etiologic role of frontal sinusitis in pediatric orbital abscesses. *Am J Otolaryngol* 1993 ; 14 : 449-452

[24] Giannoni C, Stewart M, Alford E. Intracranial complications of sinusitis. *Laryngoscope* 1997 ; 107 : 863-867

[25] Gilain L, Manipoud P. Complications crâniennes et endocrâniennes des infections nasosinusiennes. *Encycl Méd Chir* (Elsevier, Paris), Oto-rhino-laryngologie, 20-445-A-10, 1995 : 1-6

[26] Gross WE, Gross CW, Becker D, Moore D, Phillips D. Modified endoscopique Lothrop procedure as an alternative to frontal sinus obliteration. *Otolaryngol Head Neck Surg* 1995 ; 113 : 427-434

[27] Gwaltney J, Philips C, Miller R, Riker D. Computed tomography study of the common cold. *N Engl J Med* 1994 ; 330 : 25-30

[28] Har-El G, Lucente F. Endoscopic intranasal frontal sinusotomy. *Laryngoscope* 1995 ; 105 : 440-443

[29] Hoyt W 3rd. Endoscopic stenting of nasofrontal communication in frontal sinus disease. *ENT J* 1993 ; 72 : 596-597

[30] Jacobs J. 100 years of frontal surgery. *Laryngoscope* 1997 ; 107 (suppl 83) : 1-36

[31] Jankowski R, Wayoff M. Physiopathologie des sinus. *Encycl Méd Chir* (Elsevier, Paris), Oto-rhino-laryngologie, 20-416-A-10, 1992 : 1-6

[32] Jannert M, Andreasson L, Holmer N, Lorinc P. Ultrasonic examination of the paranasal sinuses. *Acta Otolaryngol [suppl]* 1982 ; 389 : 29-49

[33] Johnson DL, Markle BM, Wiedernmann BL, Hanahan L. Treatment of intracranial abscesses associated with sinusitis in children and adolescents. *J Pediatr* 1988 ; 113 : 15-23

[34] Keren T, Lahat E. Pseudotumor cerebri as a presenting symptom of acute sinusitis in a child. *Pediatr Neurol* 1998 ; 19 : 153-154

[35] Kikawada T, Fugigaki M, Kikura M, Matsumoto M, Kikawada K. Extended endoscopic frontal sinus surgery to interrupted nasofrontal communication caused by scarring of the anterior ethmoïd: long-term result. *Arch Otolaryngol Head Neck Surg* 1999 ; 125 : 92-96

[36] Klossek J, Fontanel J. Exploration physique et thérapeutiques spéciales des sinus. *Encycl Méd Chir* (Elsevier, Paris), Oto-rhino-laryngologie, 20-420-A-10, 1992 : 1-8

[37] Klossek J, Fontanel J, Ferrie JC. Explorations radiologiques des cavités sinusiennes et nasales. *Encycl Méd Chir* (Elsevier, Paris), Oto-rhino-laryngologie, 20-422-A-10, 1993 : 1-16

[38] Knops J, McCaffrey T, Kern E. Physiology: clinical applications. *Otolaryngol Clin North Am* 1993 ; 26 : 517-534

[39] Lang J. Frontal sinus. In : Clinical anatomy of the nose, nasal cavity and paranasal sinuses. New York : Thieme, 1989 : 62-69

[40] Lebovics R, Moisa I, Ruben R. Sex predilection in patients with acute frontal sinusitis. *ENT J* 1989 ; 68 : 433-435

[41] Linuma T, Hirota Y, Kase Y. Radioopacity of the paranasal sinuses. Conventional views and CT. *Rhinology* 1994 ; 32 : 134-13600

[42] Lothrop H. Frontal sinus suppuration. *Ann Surg* 1914 ; 59 : 937-957

[43] Loury M. Endoscopic frontal recess and frontal sinus ostium dissection. *Laryngoscope* 1993 ; 103 : 455-458

[44] Lucchin F, Minicuci N, Ravasi MA, Cordella L, Palu M, Cetoli M et al. Comparison of a A-mode ultrasound and computed tomography: detection of secretion in maxillary and frontal sinuses in ventilated patients. *Intensive Care Med* 1996 ; 22 : 1265-1268

[45] Mabry R. Therapeutic agents in the medical management of sinusitis. *Otolaryngol Clin North Am* 1993 ; 26 : 561-570

[46] Maniglia AJ, Goodwin WJ, Arnold JE, Ganz E. Intracranial abscesses secondary to nasal, sinus and orbital infections in adults and children. *Arch Otolaryngol Head Neck Surg* 1989 ; 115 : 1424-1429

[47] Meloni F, Stomeo F, Bozzo C, Dal Fiume R, Fancello B. Computerized tomography evaluation of the frontal recess in inflammatory diseases of the frontal sinus: standardisation of a new technique. *Rhinology* 1997 ; 35 : 28-32

[48] Metson R. Endoscopic treatment of frontal sinusitis. *Laryngoscope* 1992 ; 102 : 712-716

[49] Metson R, Gliclich R. Clinical outcome of endoscopic surgery for frontal sinusitis. *Arch Otolaryngol Head Neck Surg* 1998 ; 124 : 1090-1096

[50] Nguyen Q, Leopold D. Current concepts in the surgical management of chronic frontal sinusitis. *Otolaryngol Clin North Am* 1997 ; 30 : 355-370

[51] Ostfeld E, Aviel A, Pelet D. Bone scintigraphic diagnosis in acute frontal sinusitis. *Acta Otolaryngol* 1982 ; 94 : 557-561

[52] Otten F, Engberts G, Gorte J. Ultrasonography as a method of examination of the frontal sinus. *Clin Otolaryngol* 1991 ; 16 : 285-287

[53] Owen R, Kuhn F. Supra orbital ethmoïd cell. *Otolaryngol Head Neck Surg* 1997 ; 116 : 255-261

[54] Peltola M, Suonpaa J, Aitasalo K, Varpula M, Yli-Urpo A, Happonen R. Obliteration of the frontal sinus cavity with bioactive glass. *Head Neck* 1998 ; 20 : 315-319

[55] Pender ES. Pott's puffy tumor: a complication of frontal sinusitis. *Pediatr Emerg Care* 1990 ; 6 : 280-284

[56] Pond F, Berkowitz RG. Superolateral subperiosteal orbital abscess complicating sinusitis in a child. *Int J Pediatr Otorhinolaryngol* 1999 ; 48 : 255-258

[57] Revonta M. Ultrasound in the diagnosis of maxillary and frontal sinusitis. *Acta Otolaryngol [suppl]* 1980 ; 370

[58] Rouvier P, Garcia C, Dehon A, Colognoli R. Sinusites frontales. *Encycl Méd Chir* (Elsevier, Paris), Oto-rhino-laryngologie, 20-430-D-10, 1991 : 1-10

[59] Ruoppi P, Seppä J, Nuutinen J. Acute frontal sinusitis: etiological factors and treatment outcome. *Acta Otolaryngol* 1993 ; 113 : 201-205

[60] Saidi I, Biedlingmaier J, Rothman M. Pre and postoperative imaging analysis for frontal sinus disease following conservative partial middle turbinate resection. *Ear Nose Throat J* 1998 ; 77 : 330-332

[61] Salgas P, Verdalle P, Conessa C, Faye G. Ostéite du frontal. Une complication devenue rare des sinusites. *Cah ORL* 1987 ; 22 : 343-347

[62] Schaefer S, Close L. Endoscopic management of frontal sinus disease. *Laryngoscope* 1990 ; 100 : 155-160

[63] Schechtman F, Kraus W, Shaefer S. Anatomy. *Otolaryngol Clin North Am* 1993 ; 26 : 509-516

[64] Schramm VL, Carter HD, Kennerdell JS. Evaluation of orbital cellulitis and results of treatment. *Laryngoscope* 1982 ; 92 : 732-738

[65] Seiden A, Stankiewicz J. Frontal sinus surgery: the state of the art. *Am J Otolaryngol* 1998 ; 19 : 183-193

[66] Sipila J, Suonpää J. Patency of nasofrontal duct during the healing process of trephined acute frontal sinusitis. A clinical application of modern rhinomanometry. *Rhinology* 1991 ; 29 : 213-221

[67] Sipila J, Suonpää J, Wide K, Silvoniemi P. Prediction of the clinical outcome of acute frontal sinusitis with ventilation measurement of the nasofrontal duct after trephination: a long term follow-up study. *Laryngoscope* 1996 ; 106 : 292-295

[68] Stankiewicz J, Newell D, Park A. Complications of inflammatory diseases of the sinuses. *Otolaryngol Clin North Am* 1993 ; 26 : 639-654

[69] Suonpää J, Revonta M. Diagnosis of frontal sinusitis: one-dimensional ultrasonography versus radiography. *J Laryngol Otol* 1989 ; 103 : 765-767

[70] Suonpää J, Sipila J, Aitasalo K, Antila J, Wide K. Operative treatment of frontal sinusitis. *Acta Otolaryngol [suppl]* 1997 ; 529 : 181-183

[71] Tomasi M, Verdalle P, Conessa CL et al. Les sinusites compliquées : un diagnostic à ne pas manquer. *Cah ORL* 1990 ; 25 : 664-672

[72] Ueberall MA, Wunsiedler U, Renner C, Guggenbichler JP. Epidural and pericranial abscesses complicating frontal sinusitis in a comatose child. *Pediatr Neurol* 1998 ; 19 : 385-387

[73] Van Der Veken PJ, Clement PA, Buisseret T, Desprechins B, Kaufman L, Derde MP. CT scan study of the incidence of sinus involvement and nasal anatomic variations in 196 children. *Rhinology* 1990 ; 28 : 177-184

[74] Virolainen E, Silvoniemi P, Meurman O, Sarkkinen H. The role of viruses as an etiological factor in frontal sinusitis. *Acta Otolaryngol [suppl]* 1984 ; 412 : 81-84

[75] Weber R, Draf W, Keerl R, Constantinidis J. Aspects of frontal sinus surgery. III: Indications and results of osteoplastic frontal sinus operation. *HNO* 1995 ; 43 : 414-420

[76] Wide K, Sipila J, Suonpää J. Report on result of frontal sinus obliteration in Turku university center hospital1977-1994. *Acta Otolaryngol [suppl]* 1997 ; 529 : 184-186

[77] Yamasoba T, Kikuchi S, Higo R. Transient positioning of a silicone T tube en frontal sinus surgery. *Otolaryngol Head Neck Surg* 1994 ; 111 : 776-780